

換季頭皮癢 頭蝨、脂漏性皮膚炎、乾癬分不清？

文·圖／皮膚科 主治醫師 陳駿升

▶ 個案分享

陳女士最近飽受頭皮癢的困擾，經過就診後發現她的頭皮屑非常嚴重，並伴隨著頭皮發紅與發癢。在進行仔細檢查後，可以明顯地看到頭皮有許多雪白的脫屑（如圖1）。部分脫屑看似一般的頭皮屑，但仔細觀察後卻發現有一些橢圓形的白色物體附著在頭髮上。這些白色物體用手捏住時無法在頭髮上滑動，進一步以皮膚鏡檢查顯示，這些白色物體就是完整的蝨卵（nits）（如圖2）。將頭髮放在顯微鏡下觀察，可以看到卵圓形的蝨卵，並注意到其一端牢牢黏著在頭髮上（如圖3）。經過綜合判斷，最終確診為頭蝨（head lice）。

示意圖非當事人

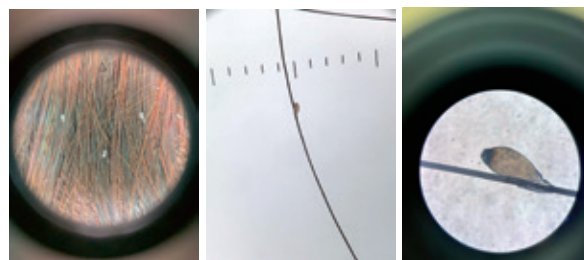


圖1

圖2

圖3

的血液為食，傳染的方式主要為頭對頭的接觸，與感染者共用梳子、枕頭或其他個人物品，均可能傳播頭蝨。

由於其特殊的傳染方式，頭蝨常見於小孩，因孩童常一起玩耍且有許多團體活動。有研究顯示在山地鄉鎮的學童中，感染率相對較高。

頭蝨的臨床表現

大多數患者在感染頭蝨後會出現頭皮癢的症狀，但仍有少數患者可能不會有明顯的症狀。感染症狀的出現不一定會立即顯現，

什麼是頭蝨？

頭蝨（head lice, pediculosis capitis）是一種寄生在人體的昆蟲，而且專門寄生在人體的頭髮上。這種昆蟲不會出現在其他毛髮部位，例如腋毛、陰毛或睫毛等。頭蝨以人體

潛伏期可能有4到6週。其他常見的臨床表現包括頭皮出現紅疹、脫皮以及摳抓後留下的痕跡。部分病人甚至可能出現低燒、淋巴腫大、躁動、影響睡眠品質的情況。

頭蝨的診斷

為了確定是否感染頭蝨，除了需要觀察患者的臨床症狀外，還必須看到蝨卵或者成蝨本身，才能夠達到百分之百的確診。未孵化的蝨卵內可見到幼蝨胚胎（如圖4），而已孵化的蝨卵則呈現清澈透光的狀態。蝨卵有一個特性，就是會非常緊密地黏附在頭髮上，不易被撥掉。

此外，新產生的蝨卵通常位於靠近頭皮的位置。頭蝨的成蝨移動速度非常之快，並且會畏光，因此有時會比較難以找到成蝨。在進行診斷的時候，可以將報紙鋪在地面上，請病人快速撥動頭髮，這樣可以清楚地觀察到是否會掉落成蝨。（如圖5）

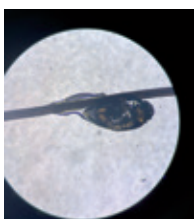

圖4



圖5

頭蝨的治療

對於頭蝨的治療，雖然將頭髮全部剃掉是一種可行的方法，但大多數患者因為外觀上的考量而不會接受這個選擇。另一種常見的處理方式是使用特製的密齒梳子，這種梳子可以有效梳掉頭髮中的蝨卵。在使用密齒梳子之前，建議先塗抹一些乳液，這樣能夠

減少疼痛並提高效果。需要注意的是，這種方法無法完全根治頭蝨，因此仍需搭配局部或口服用藥。

頭蝨局部用藥的選擇可包括Permethrin、Lindane或Ivermectin；而口服用藥方面可使用Ivermectin。不論是哪種治療方法，建議患者在一週後再重複使用一次，以確保已經清除掉所有的頭蝨及蝨卵。

此外，患者的衣物、被單和枕頭，建議都要使用熱水（65°C）燙過或將其密封於塑膠袋中靜置兩週。由於蝨卵會附著在毛髮上，因此地板和地毯中的毛髮也要用吸塵器清理乾淨。

3種與頭蝨相似的皮膚疾病

① 脂漏性皮膚炎（Seborrheic dermatitis）----

脂漏性皮膚炎的頭皮屑呈白色如雪花般，且容易被外部力量去除。此外，在頭皮、鼻子和眉毛等部位可能會出現紅斑及脫屑。這類症狀可以透過專業的洗髮精或外用類固醇進行治療。

② 假性頭蝨（Pseudonits）-----

假性頭蝨是毛髮的角質代謝產物，外觀呈長柱狀，與頭皮屑相似，可被外力去除，且不會造成頭皮癢的症狀，可以外用去角質藥膏進行治療。

③ 乾癬（Psoriasis）-----

乾癬是一種全身性的免疫相關疾病，以紅色脫屑斑塊為主要特徵，常見的好發位置包括頭皮、手肘及膝蓋。乾癬患者有些會伴隨指甲生長不規則和關節疼痛的情況，輕度患者可單獨使用藥膏治療，而重度患者則需

要口服免疫抑制劑和照光治療。乾癬是一種慢性疾病，無法完全根治，但可以透過良好的控制來減輕症狀。

其他蟲類簡介

① 陰蝨 (Pubic lice) -----

陰蝨主要寄生在陰毛上，但也可能會出現在頭髮、腋毛、鬍子和眉毛等處。陰蝨的傳播途徑包括親密接觸、性接觸，以及與感染者的衣物和床單接觸。治療方式與頭蝨類似，可以使用外用藥或口服藥，值得注意的是，陰蝨感染通常會伴隨其他性病一同出現。

② 體蝨 (Body lice) -----

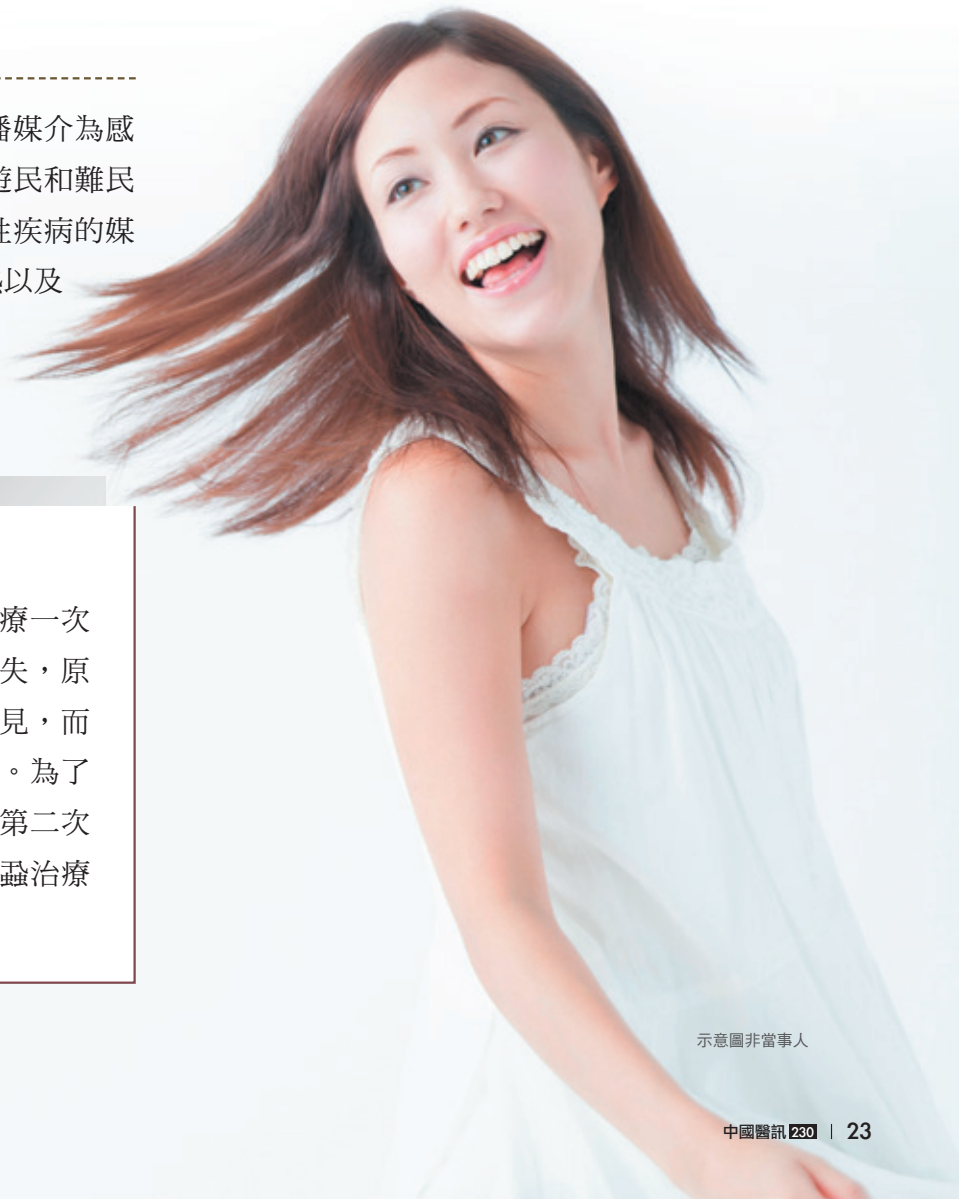體蝨主要寄生於衣物上，傳播媒介為感染者的衣物和被單。體蝨常見於遊民和難民之中，此外，體蝨還是其他傳染性疾病的媒介，例如流行性斑疹傷寒、戰壕熱以及回歸熱。治療方式與頭蝨類似，可以使用外用藥或口服藥。

結語

由於頭蝨的特殊傳染特性，尤其是學童之間的傳播，需要所有家長及教師提高警覺，並積極進行預防措施。透過正確的診斷與完整的治療，可以有效控制疾病，減少對孩童與家庭的影響。此外，在日常生活中，保持良好的個人衛生習慣及使用清潔的梳子、枕頭和衣物，都是降低頭蝨感染風險的方法。如果懷疑自己或家人可能感染頭蝨，應儘早尋求皮膚科醫師的協助與治療。🕒

▶ 個案後續追蹤

在陳女士接受外用藥物治療一次後，回診時她表示病灶已經消失，原本密集的頭皮屑及蝨卵完全不見，而且頭皮癢的症狀也一併消失了。為了確保治療的完整性，我開立了第二次的外用藥給陳女士，完整的頭蝨治療需要至少兩次藥物的使用。



示意圖非當事人