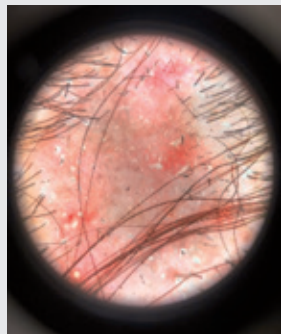


頭皮發炎搔癢、禿髮長膿胞？ 當心是頭癬快就醫

文·圖／皮膚科 主治醫師 陳駿升

案例分享

60歲范女士有頭皮發癢、落髮等症狀持續一年多，因此來到本院就診，外觀有明顯的掉髮、一塊一塊紅紅的禿髮區域，以及明顯的摳抓痕跡（下圖），用皮膚鏡檢查看到許多黑點、斷髮、結疤禿髮區域。仔細詢問下，范女士家中有養狗當寵物，後續幫范女士安排了皮膚切片檢查，顯微鏡下看到頭髮上有許多黴菌孢子，確立診斷為「頭癬」。



皮膚鏡下，頭皮呈現禿髮、頭皮發紅、許多斷髮。

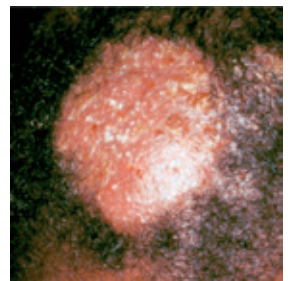頭癬是什麼？

頭癬是頭髮的皮癬菌感染，是一種常見的皮膚疾病。皮癬菌為一種黴菌，會感染皮膚、毛髮、指甲，俗稱的灰指甲、香港腳其實

都是屬於皮癬菌的感染。皮癬菌傳染方式有些為人傳人，有些則是經由動物（貓、狗、兔子、刺蝟等）、或是經由土壤傳染。感染頭癬可能產生的症狀，包含癢感、脫屑以及皮膚紅腫、落髮，也有可能完全沒有症狀。

頭癬的臨床表現

頭癬的臨床表現有非常多種，常見的表現有頭皮發紅、禿髮、脫屑，有時候會有一些小膿胞，輕微一點的病人外觀可能會看不太出來，仔細



如果發炎嚴重，則會產生膿癬（Kerion）。

用皮膚鏡檢查可以看到黑點以及斷髮。如果是發炎嚴重的病人，則會以膿癬（Kerion）來表現（上圖），頭皮會產生紅腫塊伴隨大量膿胞，伴隨疤痕性落髮。

頭癬如何確切診斷？

頭癬診斷需要客觀微生物的證據來確診，在門診通過皮膚鏡可以看到許多支持診斷的證據：斷髮、黑點、條碼狀頭髮，也可以把懷疑區域的頭皮皮屑、毛髮取下，使用氫氧化鉀（KOH）溶解角質後用顯微鏡觀察，可以直接看到黴菌孢子或是菌絲，取下的檢體也可以送黴菌培養，在門診還能使用一種特殊波長的光（伍氏燈），有些皮癬菌在照射下會產生螢光。

最準確的方法則是頭皮病理切片，用顯微鏡直接看完整的皮膚毛髮組織，頭癬可以觀察到黴菌孢子在毛髮周圍或是毛髮裡面，切片的做法是打完局部麻醉後用手術刀切檢體送化驗，病灶處會有縫線縫合。

以口服抗黴菌用藥治療

感染頭癬的皮癬菌會深入我們的毛髮深部，所以一般外用的抗黴菌藥膏是沒什麼療效的，主要治療方式為口服的抗黴菌用藥，療程為6-8周依照臨床狀況做調整。口服用藥有些需要定期抽血監測肝功能、血球計數，用藥期間需要配合醫師指示。除了口服用藥之外，還可以搭配外用的抗黴菌洗髮精一起使用。

有哪些疾病臨床表現與頭癬相似？

頭皮癢、頭皮發紅、落髮的病人在皮膚科門診不少見，有很多種疾病都會造成以上的症狀：

1 脂漏性皮炎

為常見疾病，在頭皮、鼻子、眉毛處會有紅斑、脫屑，可能會有搔癢症狀，不會有

落髮或掉髮的情形，只需使用局部藥物治療效果就很好。

2 乾癬

是全身性的免疫相關疾病，臨床上以紅色脫屑斑塊表現，好發位置包含頭皮、手肘、膝蓋，有時會有指甲生長不規則、關節痛等症狀。輕度病人可以單獨使用藥膏治療，嚴重一點的病人要加上口服免疫抑制劑搭配照光治療。症狀很嚴重的病人，健保現在也有提供生物製劑的申請。乾癬是慢性病不會斷根，但是可以好好控制。

3 圓形禿

俗稱「鬼剃頭」，臨床上看起來也是一片一片邊界清楚的非疤痕性禿髮，皮膚鏡也可以看到黑點，但不會有斷髮、也不會有發紅或是膿胞的現象，治療以類固醇為主，包含吃藥、擦藥、打頭皮針。

4 圓盤性狼瘡

為狼瘡的一種皮膚表現，可能伴隨有系統性紅斑性狼瘡，頭皮表現為疤痕性落髮，需要抽血排除系統性紅斑性狼瘡。

如何預防頭癬？

- ① 保持清潔：平常注重個人清潔衛生，保持常洗手，定期洗澡、洗頭髮。
- ② 不與他人共用毛巾、梳子等貼身用品。
- ③ 避免接觸寵物：貓、狗、兔子等寵物容易有皮癬菌感染，需要定期帶寵物健檢，如果確診頭癬，家裡的寵物要帶去看獸醫一起治療皮癬菌感染。

其它 5 種皮癬菌感染

前文提及其實香港腳、灰指甲也是皮癬菌感染，以下列舉常見的皮癬菌感染：

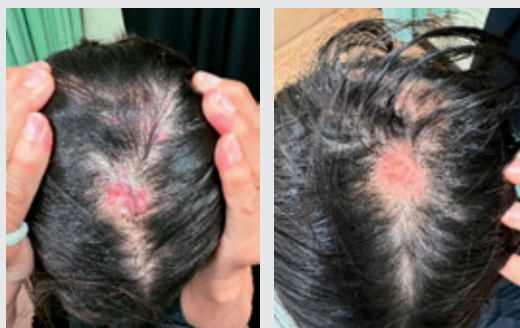- ① **甲癬（灰指甲）**：皮癬菌感染指甲，使得指甲片增厚、變得粗糙不規則、甲床剝離，指甲有黃色、白色的顏色變化，皮癬菌感染指甲，使用外用藥水效果也不好，標準治療為口服抗黴菌藥，也要定期追蹤肝功能。
- ② **足癬（香港腳）**：皮癬菌感染腳底，常見腳縫脫皮，可能伴隨癢感，其它種表現方式包含水泡、過度角化，因為會傳染給他人，避免共用襪子、鞋子，外用藥膏療效不錯。
- ③ **股癬**：皮癬菌感染鼠蹊部、屁股，臨床表

現為邊界清楚、擴大之紅斑、最外圍會有脫皮現象，外用藥膏療效不錯。

- ④ **體癬**：皮癬菌感染身體其它處皮膚，臨床表現一樣是邊界清楚、擴大之紅斑、最外圍會有脫皮現象，藥膏療效不錯，但是當影響面積很大時建議使用口服藥。
- ⑤ **偽裝癬**：如病患之前就診時被當作濕疹治療，使用過外用類固醇藥膏，皮癬菌的臨床特色就不明顯難以診斷，就稱作偽裝癬，需要醫師仔細問診判斷，如果一直擦類固醇皮膚病卻沒有好轉，就要考慮皮癬菌感染。

案例後續治療追蹤

范女士確診為頭癬後，投予口服抗黴菌藥物3周後返診，改善最明顯的是紅腫區域消失了，取而代之的是新生成的皮膚，脫屑、斷髮也變少了（右圖），范女士最在意的搔癢感也有明顯改善。頭癬完整治療需要6-8周，即使症狀好轉也是需要完成整個療程，才不容易復發。禿髮是頭癬常見的後遺症，治療時加上口服類固醇可以盡力避免此情況發生，如果發生禿髮，隨著時間過去，頭髮也是有可能慢慢長回來的。



左圖治療3周後，病灶發紅減少、長新皮，搔癢感改善。右圖治療5周後，頭皮慢慢地恢復原樣，可以注意到禿髮區域還在。

結語

由於頭癬的盛行率不及其他常見疾病，在門診是有可能被忽略的疾病，如果病灶發炎不嚴重，臨床表現會非常不典型造成診斷困難。頭癬雖然好發於小孩，但是成人的案例其實也不少見，所以遇到成人病患有疑似症狀可進一步詳細檢查確認。病人有時候已經看很久了，症狀卻都沒有好轉會覺得氣餒，但是頭癬是感染性疾患，唯有耐心配合醫師對症下藥治療，是很容易痊癒的！

因此，有頭皮搔癢、紅斑、落髮、長膿疱等疑似症狀時，記得盡早尋求皮膚科醫師協助，及早治療避免傳染給他人，也比較不會造成疤痕性禿髮的後遺症。若是確診頭癬，要配合醫師治療完成整個療程，家裡有養寵物也要記得帶去給獸醫檢查，一起重拾良好的生活品質。🕒